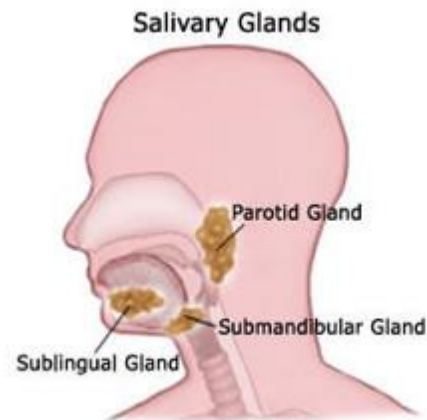


Información sobre la Excisión de la Glándula Submandibular

La Glándula Submandibular: La Glándula Submandibular es una glándula que produce saliva. Usted tiene dos glándulas, una en cada lado de su cuello superior. Las glándulas están debajo del suelo de la boca, frente al ángulo de la mandíbula (mandíbula baja). Una glándula puede ser removida por varias razones:

1. La glándula submandibular puede desarrollar tumores, aunque la mayoría son benignos.
2. La glándula submandibular puede taparse repetitivamente con piedras e infectarse. de estas piedras no se pueden ver en los
3. De tres a cinco nódulos linfáticos se encuentran al lado de la glándula submandibular. Estos nódulos linfáticos drenan la piel de la mejilla, labios, y boca. Algunos cánceres de piel y boca en estas áreas pueden difundirse a los nódulos linfáticos cercanos a la glándula submandibular.



tumores,

MUCHAS
rayos X.

Nervio facial: El nervio facial comienza en el cerebro, sale del cráneo justo debajo del canal auditivo, se divide en 5 ramas delgadas, y corre a través de la glándula parótida. Este nervio controla los músculos de las expresiones faciales: arrugas en la frente, levantamiento de cejas, parpadeo, fruncimiento y sonrisa. Hay una rama que corre debajo de la mandíbula inferior hacia el labio inferior y a la esquina de la boca. Es posible que se estire o corte durante el procedimiento. El labio inferior de lado de la cirugía podría elevarse por unos meses después de la cirugía. En ocasiones esta asimetría en el labio es permanente. Esto podría causar que la saliva se salga de una esquina de la boca.

Preguntas: Consulte con su cirujano si tiene otras preguntas o preocupaciones.